BEITRÄGE

ZUR

THERAPIE UND CASUISTIK

DER

UTERUSRUPTUREN

VON

DR. LUDWIG PISKAČEK

EMER. ASSISTENTEN DER GEBURTSHILFLICH-GYNÄKOLOGISCHEN KLINIK DES HERRN HOFRATHES PROFESSORS BREISKY IN WIEN

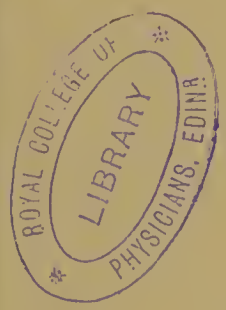

WIEN 1889

ALFRED HÖLDER

K. K. HOF- UND UNIVERSITÄTS-BUCHHÄNDLER

ROTHENTHURMSTRASSE 15

Druck von Friedrich Jasper in Wien.

Die Uterusruptur, eine der schwersten Geburtscomplicationen, ist mit Recht bis in die jüngste Zeit wegen der schlechten Heilerfolge gefürchtet gewesen.

Gewiss wurden, nachdem Bandl[1]) seine fundamentalen Lehren über die Entstehung der Uterusrupturen veröffentlicht hat, durch eine entsprechende Prophylaxis die Fälle seltener und auch für eine rationelle Therapie derselben wurden damals von C. Braun und Bandl die richtigen Wege angebahnt. Insbesondere wurde die Zahl der spontanen Rupturen eine geringere, während solche, die durch rohe Eingriffe wegen schlecht aufgefasster Indication zu einer bestimmten Operation, oder durch den unzweckmässigen Gebrauch von Instrumenten erzeugte Gebärmutterrisse noch immer zu den nicht grossen Seltenheiten gehören.

Während bei einer rechtzeitig erkannten Collumdehnung durch entsprechende Vorsichtsmassregeln und rechtzeitig und richtig gewählte operative Eingriffe die Frau von der Gefahr einer Ruptur befreit werden kann, wird durch Ausseracht lassung dieser Hilfen die Gebärende in die grösste Gefahr versetzt.

Solche Vorsichtsmassregeln bezwecken eine Verminderung der Spannung am Collum und können bei einseitiger Dehnung, wie dies meist der Fall ist, schon durch eine Geradestellung des Uterus mit Lagerung der Frau auf jene Seite, wo die Spannung grösser ist, Hilfe bringen (Bandl).

In einer anderen Weise kann dies auch erreicht werden, wenn während einer Wehe der schief stehende Uterus mit der einen Hand geradegestellt wird, während die andere, flach auf das Collum gelegte Hand durch Umspannung den Kopf während der Wehe gegen das Becken vorsichtig drückt. Nur vermeide man mit der am Fundus liegenden Hand eine Expression der Frucht zu versuchen, da durch diese Manipulation bei räumlichem Missverhältnisse sehr leicht während der Wehe die Ruptur erzeugt werden könnte.

---

[1]) Bandl. »Ueber Ruptur der Gebärmutter und ihre Mechanik.« Wien 1875.

Wir erinnern uns vieler Fälle aus der zweiten geburtshilflichen Klinik, wo durch Anwendung des ersterwähnten Handgriffes die Rupturen abgewendet wurden und die Frauen theils spontan geboren, oder die Geburt dann in geeignetem Momente operativ beendigt wurde. In einem besonders interessanten mit einem engen Becken complicirten Falle war die Dehnung am Collum derart, dass durch die Bauchdecken während einer Wehenpause einerseits mit Deutlichkeit die kleine Fontanelle, andererseits das Kinn gefühlt werden konnte.

Auch die Correction der Drehung muss bei Geradestellung des Uterus berücksichtigt werden. Die Beobachtung scheint mir die richtige zu sein, dass bei einseitigem Druck ohne Drehung des Uterus Längsrisse, wenn noch eine Drehung hinzukommt Querrisse oder eine Combination beider entsteht.

Es ist bei einer drohenden Uterusruptur zur Entspannung des Collums eine möglichst rasche, doch schonende Entbindung unbedingt nöthig. Von diesem richtigen Gesichtspunkte sich leiten lassend, wird jedoch leider gar zu oft in der Wahl des richtigen Operationsverfahrens ein Missgriff gemacht, der für die Frau verhängnissvoll werden kann. Wie oft hört man nicht sagen, dass schon Zangenversuche gemacht wurden und als diese fruchtlos blieben, zu einer Wendung geschritten wurde! Immer muss man sich vor Augen halten, dass da, wo ein Forceps, auch wenn er nur versuchsweise angelegt wurde, indicirt erschien, die Wendung nicht am Platze ist. Ein Verstoss gegen diese Regel rächt sich oft durch die Entstehung einer Uterusruptur.

Wir geben wohl zu, dass bei solchen Wendungen, wenn sie von geschickter Hand ausgeführt werden, viele Mütter auch schadlos davon kommen können, insbesondere, wenn während der Umdrehung des Kindes von einem geschickt Assistirenden der Kopf von Aussen gegen das Centrum der Uterushöhle gedrückt wird (Bandl); doch kommt es dabei, wie ebenfalls Bandl richtig bemerkt hat, mehr auf den Assistirenden, als auf den Operirenden an, ob der Uterus erhalten bleibt.

Immer ist die Gefahr einer Ruptur bei einer bipolaren Wendung vorhanden, wenn die Geburt einmal so weit vorgeschritten ist, dass der Kopf mit der grössten Peripherie den Contractionsring passirt hat. Bei Gesichtslagen ist die Gefahr nur noch gesteigert.

Wenn die drohende Ruptur bei einer verschleppten Querlage besteht, so ist unser Handeln viel weniger beeinflusst als bei Kopflagen, da bei ersteren die Frucht früher abstirbt als bei letzteren.

Durch den vollständigen Wasserabfluss bei Querlagen wird die Insertionsstelle der Placenta am Uterus derart verkleinert, dass diese Verkleinerung, verbunden mit der Compression der Nabelschnur durch den Stamm der Frucht, bald zum Absterben der letzteren führt. Unser Augenmerk ist dann nur auf die Frau gerichtet. Hier gibt es bei

Abwesenheit einer absoluten Beckenverengerung nur eine Decapitation oder Embryotomie.

Man muss Kaltenbach [1]) vollkommen beistimmen, dass »der gefährliche Glaube, es sei eine Schande für den Geburtshelfer, die Wendung nicht fertig zu bringen, leider noch nicht ausgerottet sei«. Auch heute noch hört man oft, dass eine Wendung von mehreren Aerzten hintereinander vergeblich versucht wurde, obwohl nur zu einer Decapitation die Indication vorhanden war.

Anders steht die Sache, wenn bei mässigem Grade der Dehnung und gleichzeitig bestehender Querlage die Frucht noch lebt. Da kann man in tiefer Narkose bei grösster Vorsicht und langsamem Vorgehen die Wendung versuchen. Die Erfahrung lehrt, dass bei Leben der Frucht die Verhältnisse am Uterus nie so ungünstig stehen.

Ist das Becken absolut verengt, dann ist bei lebender und todter Frucht die Sectio caesarea am Platze, bei relativer Beckenenge und lebender Frucht gibt die Sectio caesarea bei sicher constatirter Abwesenheit einer Infection eine gute Prognose für Mutter und Kind, während bei todter Frucht die Perforation und Extraction immer gelingen muss. Von Herrn Hofrath Breisky wurde in Wien im Verlaufe eines Jahres wegen relativer Beckenenge bei drohender Uterusruptur der conservative Kaiserschnitt viermal, in allen vier Fällen mit günstigem Ausgange für Mutter und Kind ausgeführt. Nach Winckel [2]) wurden durch rechtzeitige Laparotomie bei bestehender Collumdehnung von 38 Müttern 26 = 68·4 Percent gerettet.

In Hinsicht einer Zange bei Beckenenge und hohem Kopfstand, bei gleichzeitig bestehender Collumdehnung möge gesagt sein, dass zwar von geübter Hand schadlos an lebender Frucht der Versuch einer Extraction gemacht werden kann, welchem Versuch jedoch, wenn man sich von dessen Fruchtlosigkeit überzeugt hat, falls der conservative Kaiserschnitt nicht zugegeben wurde, sofort die Perforation selbst der lebenden Frucht folgen muss. Schröder [3]) sagt sehr bezeichnend, dass »derjenige Arzt, der in seiner Praxis nach dieser Indication handelt, viele mütterliche Leben rettet, während der, welcher die Perforation des lebenden Kindes verwirft, oder sich doch auf die allerextremsten Fälle einschränkt, ein mütterliches Leben nach dem anderen opfern und doch kaum je ein kindliches dafür erhalten wird«.

Wenn auch diese Verlustziffer nach unseren Beobachtungen keine so hohe ist, so ist sie doch eine sehr beherzigenswerthe.

E. v. Braun-Fernwald und C. A. Herzfeld haben in ihrer, an der Hand eines grossen klinischen Materials (20.607 Geburten in sieben Jahren)

[1]) Kaltenbach. Archiv für Gyn. 1884.

[2]) Winckel. Lehrbuch der Geburtshilfe. 1889.

[3]) Schröder. Lehrbuch der Geburtshilfe.

verfassten Arbeit über den Kaiserschnitt und seine Stellung zu anderen pathologischen Geburten dargethan, dass bei atypischen Zangengeburten in 16 Percent der Fälle tiefe Cervixrisse erzeugt wurden. Für die Kinder betrug die Verlustliste 12·8 Percent, für die Mütter 1·29 Percent. Das Erkrankungspercent der Mütter betrug 20·6 Percent. v. Braun und Herzfeld betonen ausdrücklich, dass diese Erfolge nur bei schulgerechtem Vorgehen, an der Hand einer verlässlichen Assistenz möglich waren, dass sie jedoch in der gewöhnlichen Praxis nicht so erzielt werden können.

Tiefe Cervixrisse und complete Uterusrupturen sind nur graduelle Unterschiede.

Auch rohe Zangenversuche, ausgeführt bei noch nicht verstrichenem Muttermund, rächen sich oft durch die Entstehung von Uterusrupturen.

Ebenso verderblich und in seinen Folgen verhängnissvoll ist das zur Unzeit verabreichte Ergotin. Geradezu gefüttert werden damit die Gebärenden, und zwar nicht nur bei Vorhandensein einer Geradlage, sondern auch — so unglaublich dies klingen mag — bei Querlagen. Wohl in letzterem Falle nur von Hebammen, die sich in den Besitz der für sie so werthvollen »Wehenpulver« zu setzen verstehen.

Prophylaktisch sehr wichtig ist für die Vermeidung von Uterusrupturen bei Vorhandensein eines Hydrocephalus dessen Diagnose. Eine einfache Punction kann die in Folge der langen Geburtsdauer, sowie des räumlichen Missverhältnisses erzeugte Collumdehnung beseitigen und die Gefahr für die Mutter abwenden.

Nach Schuchard's[1]) Zusammenstellung von 73 Fällen fötaler Hydrocephalie, wovon 52 Kopflagen und 21 Beckenendlagen, ist die Ruptur in 14 Fällen (19·1 Percent) entstanden. Alle 14 Fälle waren Schädellagen. Die Folge des spät diagnosticirten Hydrocephalus machte sich 13 Mal durch tödtlichen Ausgang für die Mutter geltend, davon 12 Mal durch Uterusruptur. Von diesen 14 Rupturen sind 8 spontan entstanden, 6 wurden durch forcirte Forcepsversuche erzeugt.

Eine weitere Frage, welche bei der Prophylaxis der Uterusrupturen zu berücksichtigen wäre, ist die, was zu geschehen habe, wenn eine Frau, die nach einer Ruptur genesen ist, wieder gravid wurde?

Diese Frage ist nicht so leicht zu beantworten, da ziemlich viele Beobachtungen bestehen, wo Frauen bei neuerlichen Geburten wieder Rupturen durchmachten, andere hingegen wiederholt hintereinander ohne Ruptur durchkamen.

So berichtet Rosé[2]) über eine Frau, bei welcher vier Mal die Ruptur erfolgte mit Austritt der Frucht in die Bauchhöhle.

[1]) Schuchard. Centralbl. f. Gyn. 1884.

[2]) Rosé. Centralbl. f. Gyn. 1877. (Ref. Fritsch.)

Alberts [1]) behandelte eine complete Ruptur bei einer Frau mit engem Becken, bei welcher früher bereits eine incomplete Ruptur entstanden war.

Wenzel [2]) beschrieb zwei Fälle, wo sich die Ruptur wiederholte und wollen wir bei einem dieser Fälle hervorheben, dass das vorgefallene Omentum in den Riss einheilte und zum Theil gangränescirte, worauf dann bei der nächsten Geburt an dieser Stelle neuerlich eine Ruptur entstand.

Sehr interessant ist der von C. Breus [3]) mitgetheilte Fall, welcher illustrirt, dass nicht alle Uterusrupturen in der Weise ausheilen, dass eine Continuität der Muskelsubstanz hergestellt würde, sondern dass an Stelle der Ruptur ein Spalt persistiren kann, der zu einem gegen die Peritonealhöhle abgeschlossenen Cavum zwischen den Blättern des Lig. lat. führt. Auch Rokitansky [4]) sah solche persistirende Defecte der Uteruswandung nach Rupturen und wird auch in Breus' Publication erwähnt.

Hingegen wurden von Bandl,[5]) Rakin [6]) und Lederer [7]) Fälle bekannt, wo die Frauen bei neuerlichen Geburten ohne Uterusruptur niederkamen. In dem von Bandl beschriebenen, mit einem engen Becken complicirten Falle wurde die künstliche Frühgeburt eingeleitet.

Breus hat auch aufmerksam gemacht, dass Oertlichkeit, Grösse des Risses, Dauer und Ausdehnung der Extravasation, sowie verschiedene andere Complicationen auf die Art der Ausheilung der Rupturen einen Einfluss üben.

Es scheint, als ob jene Fälle, wo der Riss tief sass und mit einer weiten Abhebung des Peritoneums, sowie einem weiten Auseinandergehen der Blätter des Lig. lat. verbunden war, für die Entstehung einer neuerlichen Ruptur disponiren möchten. Ferner auch jene Fälle, wobei das vorgefallene und in die Wunde eingeheilte Omentum eine solide Verwachsung der Rissränder verhinderte. Auch ist die Annahme nicht von der Hand zu weisen, dass das enge Becken, welches bei der Austreibung der Frucht eine grössere Anforderung auf die Leistung des Corpus uteri stellt, eine Wiederholung der Cervixrupturen begünstigt.

Bandl schlug vor, bei einer neuerlichen Gravidität die künstliche Frühgeburt einzuleiten. Wir glauben, die Prophylaxis bei solchen Fällen dahin zusammenfassen zu dürfen, dass bei Verhältnissen, wie sie oben geschildert sind, die künstliche Frühgeburt einzuleiten, während bei normalem

---

[1]) Alberts. Berl. Kl. Wochenschrift, 1880, Nr. 45, und Centralbl. f. Gyn. 1881.
[2]) Wenzel. Centralbl. f. Gyn. 1882. (Ref. Engelmann.)
[3]) Breus. W. med. Bl. 1883, Nr. 24.
[4]) Rokitansky. Lehrbuch der path. Anatomie. 1861.
[5]) Bandl. »Ueber Ruptur der Gebärmutter.« 1875.
[6]) Rakin. Centralbl. f. Gyn. 1879.
[7]) Lederer. Prag. med. Wochenschr. 1887, Nr. 15.

Becken zuzuwarten wäre. Jedenfalls ist sowohl während der Gravidität, als auch insbesondere während der Geburt die grösste Vorsicht dringend geboten.

Vielleicht ist Hofmeier's Prädisposition des Gewebes für gewisse Uterusrupturen auf verheilte Risse aus früheren Geburten zurückzuführen, welche ersteren wegen Mangel der entsprechenden Symptome nicht diagnosticirt wurden. Wir haben die Ueberzeugung, dass viele solche Rupturen existiren.

Inwieweit Kaiserschnittnarben zur Entstehung von Uterusrupturen beitragen, lässt sich für die verbesserte alte Methode, wobei gegenwärtig unter dem Schutze der peinlichsten Antiseptik und bei Anlegung einer genauen Uterusnaht eine primäre Vereinigung der Wundflächen erfolgt, bis jetzt nichts Sicheres voraussagen, da noch nicht viele Fälle bekannt sind, wo die Frauen neuerdings concipirt und bis ans Ende getragen hätten.

Caruso,[1]) der die letzte Zusammenstellung der Kaiserschnitte mit Uterusnaht veröffentlicht hat, berichtet über drei Fälle, wovon zwei von Korn (Leopold'sche Klinik) und einer von B. Schultze operirt wurden.

Ueber einen Fall Korn's theilt uns Leopold[2]) mit, dass man die Uterusnaht des letzten Kaiserschnittes während der Wehe durch die ganz dünnen Bauchdecken in »äusserster Verdünnung« mit den verschiedenen Nahteinschnitten und dazwischen liegenden Hervorbuchtungen beobachten und die Silberdrähte deutlich fühlen konnte. Die letzteren ragten, wie man sich während des zweiten Kaiserschnittes überzeugen konnte, mit ihren Enden in die Gebärmutterhöhle herein.

Dass aus einer »äussersten Verdünnung«, wenn nicht bald die Uteruswandung künstlich entspannt wird, eine Ruptur entsteht, ist sehr wahrscheinlich.

Birnbaum[3]) berichtet über eine Frau, an welcher fünf Mal der alte Kaiserschnitt ausgeführt wurde. Es wurde, wenn auch nicht wie heute, der Uterus genäht. Jedes Mal sah man am unteren Ende der Narbe eine mit Blut gefüllte blasige Abhebung des Peritoneums (subperitoneales Hämatom) als erste Andeutung einer bevorstehenden Zerreissung im Bereiche der alten Narbe.

Das Verhalten der Kaiserschnittnarben nach Anwendung der alten Methode (ohne Uterusnaht) bei nachfolgender Schwangerschaft hat Krukenberg[4]) genau verfolgt. In der Literatur fand Krukenberg zunächst

[1]) Caruso. »Die neuesten Ergebnisse des conservativen Kaiserschnittes mit Uterusnaht.« Arch. f. Gyn., Bd. XXXIII, Hft. 2, 1888.

[2]) Leopold. »Der Kaiserschnitt und seine Stellung zur künstl. Frühgeburt etc.« (Stuttgart. 1888. S. 163 u. 164) und Korn. Sitzungsbericht der gyn. Ges. zu Dresden v. 6. Oct. 1887.

[3]) Birnbaum. Arch. f. Gyn., Bd. XXV., S. 422.

[4]) Krukenberg. Arch. f. Gyn. XXVIII.

13 Fälle, wo die Ruptur im Bereiche der alten Kaiserschnittnarbe entstanden war und zum vollständigen Austritte des Fötus aus dem Uterus führte. Die Ruptur erfolgte ausnahmslos schon in der nächsten Gravidität, respective Geburt, und wiederholte sich noch in zwei Fällen der folgenden Schwangerschaft.

In vier Fällen erfolgte die Ruptur in der zweiten Hälfte der Gravidität, in neun Fällen während der Geburt.

Ausserdem fand Krukenberg fünf Fälle, wobei keine völlige Zerreissung der Narbe erfolgte, sondern wo sie nur mässig auseinander wich, so dass der Fötus im Uterus blieb.

Winckel sen. (von Krukenberg citirt) beobachtete von vier Frauen, welche nach dem ersten Kaiserschnitte wieder gravid wurden, bei zweien eine Uterusruptur und wiederholte sich bei einer derselben die Ruptur noch ein Mal.

Krukenberg hält Divertikel der Uteruswandung, deren Entstehung durch Anwachsung der Uterusnarbe an die Bauchdecken begünstigt wird, für prädisponirend für die Ruptur.

Nach dem oben Gesagten wird unser therapeutisches Handeln dahin gerichtet sein, durch rechtzeitige Inangriffnahme eines neuerlichen Kaiserschnittes die Berstung der alten Narbe zu verhindern.

Schliesslich entsteht für die Prophylaxis der Uterusrupturen noch die Frage, welches Verfahren einzuschlagen sei, wenn die Schwangerschaft oder die Geburt mit einem Carcinoma uteri complicirt ist, da es doch eine bekannte Thatsache ist, dass in solchen Fällen die Rupturen des Uterus ein sehr häufiges Vorkommniss bilden.

Cohnstein[1]) fand, dass unter 47 Fällen, wobei die Geburt am normalen Ende der Gravidität der Wehenthätigkeit allein überlassen blieb, zwölf Mal eine Uterusruptur entstanden war. Auch werden viele Spontanrupturen aus der zweiten Hälfte der Schwangerschaft bei Carcinoma uteri gemeldet.

Die Entstehung solcher Rupturen hängt vielfach von der Grösse der Ausdehnung, sowie vom Sitze der Neubildung ab. Darnach wird auch die prophylaktische Therapie einzurichten sein.

Wir sind, in Uebereinstimmung mit Felsenreich,[2]) für die Abtragung der Neubildung in allen Stadien der Schwangerschaft, falls eine Aussicht auf Entfernung des Neoplasmas vorhanden ist. Wenn das Neugebilde eine derartige Ausdehnung angenommen hat, dass von einer Abtragung per vaginam abgesehen werden muss, dann erübrigt nur ein Zuwarten bis ans Ende der Gravidität, um im geeigneten Momente die Porro'sche Operation auszuführen.

[1]) Cohnstein. »Ueber die Complication der Schwangerschaft und Geburt mit Gebärmutterkrebs.« Arch. f. Gyn., Bd. V, 2. Hft., 1873.

[2]) Felsenreich. »Carcinoma uteri als Complication von Schwangerschaft und Geburt.« Wiener med. Pr. 1883.

Wenn wir uns nun der Frage zuwenden, was für ein Verhalten einzuschlagen sei, wenn die Uterusruptur bereits erfolgt ist, so müssen wir zugeben, dass wohl im Grossen und Ganzen eine Uebereinstimmung im Vorgehen besteht, dass jedoch in einzelnen Cardinalfragen leider noch immer entgegengesetzte Ansichten zu finden sind.

Bei einer jeden Ruptur müssen zunächst folgende zwei Fragen berücksichtigt werden:

1. Ist die Ruptur mit einem engen Becken complicirt, und wenn, wie ist dieses Becken beschaffen?

2. Ist die Ruptur eine incomplete oder eine complete?

Bei jeder dieser Fragen handelt es sich dann um zwei weitere Punkte, nämlich:

1. Wie soll die Entbindung bewerkstelligt werden? und

2. Wie soll die Wundbehandlung durchgeführt werden?

Was zunächst die Behandlung der Uterusruptur bei engem Becken anlangt, so gelten für das absolut verengte Becken dieselben Normen, als wenn keine Ruptur bestünde; also bei einer ausgetragenen Frucht, gleichgiltig ob diese lebt oder nicht, ob sie in die Bauchhöhle ausgetreten ist oder nicht, Laparotomie und Porro.

Hat die Porro'sche Operation bei einem absolut verengten Becken bei Abwesenheit einer Uterusruptur, um das Individuum vor weiteren Gefahren einer Gravidität zu schützen, schon seine Berechtigung, so ist dies umsomehr der Fall bei einer Complication mit einer Uterusruptur. Um eine nachträgliche Infection des Peritoneums durch Uebertritt von Vaginal- oder Cervicalsecret hintanzuhalten, kann vor der Stielung, wenn der Riss zugänglich ist, an der Stelle, die den Stiel bilden soll, das Peritoneum durch einige Knopfnähte vereinigt werden.

Halbertsma's Porro'sche Operation, die er wegen incompleter Ruptur bei einer C. v. von 8 *cm* ausführte, war daher nach dem oben Gesagten nicht am Platze.

Wie verhält man sich bei Beckenverengerungen minderen Grades?

Ist die Frucht im Uterus, der Kopf vorliegend, bei lebender Frucht Forceps, bei todter Frucht Perforation und Extraction mit dem Cranioclasten.

Ist die Frucht mit dem Rumpf in die Bauchhöhle getreten, der Kopf im Beckeneingang: Forceps oder Perforation. Meist kommt es zu letzterer, da die Frucht bei solchen Verhältnissen fast nie am Leben ist.

Ist die Frucht mit dem Kopf durch den Riss getreten, dann bietet die Wendung auf den Fuss keine Schwierigkeiten dar, während wohl die Extraction an den Füssen bei vollständigem Austritte der Frucht dann am Platze ist, wenn die Füsse leicht zu erreichen sind.

Ein grosse Reihe geheilter Fälle dieser Art beweist nicht nur die Möglichkeit der Ausführung dieser Operation, sondern fordert direct dazu auf.

Ist keine Beckenverengerung vorhanden, dann ist die Hilfeleistung noch einfacher, zum Mindesten erspart man sich die oft nöthige, zeitraubende und nicht immer leichte Perforation.

Wir sind, in vollster Uebereinstimmung mit Schröder, Veit und Ingerslev, principiell für die Extraction der Frucht auf natürlichem Wege und lassen uns darin theils durch die eigenen Erfahrungen, theils durch verlässliche Berichte Anderer leiten.

J. Veit [1]) insbesondere sieht es nicht als Nachtheil an, wenn während der entbindenden Operation der Riss etwa noch vergrössert wird. Ist einmal die Frucht ausgetreten, dann wird ohnehin der Riss beim Durchziehen des Kindes nicht um Vieles vergrössert.

Bei Abwesenheit jedweder Infection vor der Entbindung und bei aseptischem Vorgehen während der entbindenden Operation ist nicht einzusehen, warum die Entfernung der Frucht auf natürlichem Wege mehr Gefahr bedingen sollte, als dies bei der Laparotomie der Fall ist.

Es ist zur Genüge erwiesen, dass weder das Verweilen der frisch abgestorbenen Frucht, noch das reine Fruchtwasser, noch selbst das Meconium septische Erscheinungen hervorrufen.

Baer [2]) berichtet über einen Fall, der eine Negerin betraf, bei der die nach einer Ruptur in die freie Bauchhöhle ausgetretene Frucht, ohne bedrohliche Erscheinungen hervorzurufen, 16 Tage lang ausserhalb des Uterus verweilte. Erst als dann zur künstlichen Entbindung durch Wendung und Extraction geschritten wurde, entstand eine Infection, welcher die Frau erlag. Die Frucht war gegen die Bauchhöhle zu bereits abgekapselt.

Da wo die Erfahrung und die Statistik schlagende Belege für ein bestimmtes Vorgehen dictirt, kann man sich durch die Phrase: die Hilfeleistung sei »nicht chirurgisch« nicht beirren lassen.

Natürlich gehören hieher nicht jene Fälle, wo die unteren Extremitäten der Frucht bei vollständigem Austritt derselben in die Bauchhöhle derart mit den Gedärmen verwickelt sind, dass beim Anziehen ein Riss in der Darmwand entstehen könnte.

Auch bei jenen Fällen halten wir die Laparotomie für angezeigt, wo wegen noch formirtem Cervix, oder bei narbiger Conglutination desselben, die Geburt auf natürlichem Wege nicht möglich ist.

Ist die Frau entbunden, dann muss man die vorher oft unmögliche Diagnose sicherstellen und zu diesem Behufe eventuell mit der ganzen Hand untersuchen.

Bei incompleten Rissen und Abwesenheit einer Blutung genügt selbstverständlich, die blosse Reinigung und Einlegung eines locker gefügten Jodoformdochtes, in Ermanglung dessen, eines locker gelegten Jodoform-

[1]) J. Veit. »Handbuch der Geburtshilfe«, II. Band, 1888.
[2]) Baer. Centralbl. f. Gyn. 1885.

gazestreifens in die Risswunde bis hinauf unter das Peritoneum. Fälle, wo bei einer incompleten Ruptur keine primäre Infection erfolgte, sondern erst in einer späteren Zeit phlegmonöse Processe der Parametrien constatirt wurden, sind nur auf eine mangelhafte Abfuhr der Secrete zurückzuführen. Es ist dieser Umstand hier besonders zu erwähnen, da es bei incompleten Rissen oft zu weiten Abhebungen des Peritoneums und zu subperitonealen Hämatomen kommt.

Ist die incomplete Ruptur mit einer Blutung complicirt, dann wäre zunächst eine schonende Tamponade der Rissstelle vorzunehmen, gleichzeitig aber von aussen der Uterus, insbesondere im Niveau des Contractionsringes, am besten manuell, gegen die Wirbelsäule angedrückt zu halten. Mit der einen Hand wird der Fundus uteri gehalten, mit der anderen die Bauchdecken über der Symphyse gegen das Becken gedrängt und mit dem Daumen einerseits, mit den übrigen Fingern andererseits, die Gegenden der Uterinales comprimirt. Nur muss man sich der Mühe unterziehen, diesen Handgriff eventuell stundenlang fortzusetzen. Ich bin mit diesem Handgriff, combinirt mit der Vaginaltamponade, immer ganz gut ausgekommen. Er hat noch das Gute, dass er dazu noch eine Compression der Aorta abdominalis bewirkt und vor einem anämischen Collaps schützt, ein Umstand, worauf auch Veit aufmerksam gemacht hat. Eine Laparotomie bei incompleter Uterusruptur halte ich schon deshalb nicht für angezeigt, weil man doch nicht immer voraussagen kann, ob es möglich sein wird, die blutende Stelle zu finden und zu umstechen, in welchem Falle dann die Sache nur noch complicirter wird, indem zu einer externen Blutung nun noch eine interne hinzukäme.

Eine Nahtanlegung von der Vagina aus kann, indem sie den Riss verkleinert, vortheilhaft wirken, doch von einer Umstechung der Arteriae uterinales, die obendrein nicht so leicht getroffen werden dürften, möchte ich warnen, und stimme darin Peters [1]) vollkommen bei. Es könnte bei einer solchen Umstechung, wegen der durch den Riss veränderten topographischen Lage leicht der Ureter, eventuell auch der Darm mitgefasst werden.

Was die Therapie bei completen Rupturen anbelangt, nachdem die Frau geboren hat oder künstlich entbunden wurde, so müssen wir uns prinzipiell für die Drainage mit Jodoformdochten erklären, jenen Fall ausgenommen, wo bei einer profusen Blutung durch Compression und Tamponade nichts erzielt wird und der Kräftezustand eine Laparotomie noch gestattet.

Nur dann würden wir letztere gutheissen, wenn mit positiver Sicherheit ein letaler Ausgang ohne Laparotomie gewiss ist, und letztere nur als eine Indicatio vitalis anzusehen ist.

[1]) Peters. Sitzungsberichte der geb.-gyn. Gesellschaft in Wien. 1888.

Der Erfolg wird in den seltensten Fällen ein günstiger sein, wenn man bedenkt, wie fetzig manche Uterusrupturen aussehen.

Da ist die Mühe vergeblich, wollte man die Rissränder einander nähern und durch exacte Naht die Blutung stillen. Auch macht G. Braun [1]) mit Recht darauf aufmerksam, dass bei Umstechungen der Uterinales von der Bauchhöhle aus, sehr leicht die Ureteren mitgefasst werden könnten. Die Erfolglosigkeit eines Bemühens sieht man oft erst ein, wenn das Präparat am Seeirtische liegt!

Das Argument, es seien viele Mütter durch Laparotomie geheilt, kann nicht verwerthet werden, denn es fehlt der Gegenbeweis. Möglich, ja vielleicht wahrscheinlich wären diese Mütter auch ohne Laparotomie genesen.

Wir wollen für ein aseptisches Verfahren bürgen und fürchten von dieser Seite keine Gefahr, so ist doch diese Laparotomie ein Operationstrauma, welches als Plus zu den bis zur Entstehung der Ruptur ausgestandenen Leiden, schlaflosen Nächten, andererseits zu den Kräfteverlusten von der Entstehung der Ruptur bis zur Laparotomie genügt, die Prognose recht zu verschlimmern.

Man muss ja auch noch erwägen, dass die meisten Rupturen bei rhachitischen, armen Leuten vorkommen, die sich erst im Zeitpunkte grösster Gefahr den Arzt kommen lassen, der wohl in seiner gewöhnlichen Landpraxis für die Eventualität einer Laparotomie in Hinsicht der Instrumente, der Verbände, der Assistenz, der entsprechenden Räumlichkeit etc. nicht immer vorgesehen sein kann. Und für solche Fälle soll es bekannt sein, dass die Laparotomie nicht nur zumeist entbehrlich, sondern geradezu schädlich sein kann.

Auf einer Klinik oder einer chirurgischen Abtheilung, da lässt sich Vieles ausführen, was in einer Landpraxis nicht möglich ist, und dennoch sprechen Berichte aus gut geleiteten Anstalten für die Drainage und nicht für die Laparotomie.

Um einen statistischen Massstab für die Giltigkeit der letzteren Behauptung zu bekommen, wurden nur solche complete Rupturen in Betracht gezogen, die aus einer Zeit stammen, wo bereits eine volle Vertrautheit mit dem antiseptischen Verfahren vorausgesetzt werden konnte.

Solchermassen haben wir 80 complete Rupturen zusammengestellt, einschliesslich der sieben an der Klinik des Herrn Hofrathes Breisky in Wien beobachteten. Auf letztere werden wir später eingehend zurückkommen und wollen zunächst alle gemeinschaftlich einer vergleichenden Betrachtung unterziehen.

Von diesen 80 completen Rupturen wurden 23 mittelst Laparotomie, 57 theils mit Drainage, theils mittelst Tamponade, theils durch Anlegung

[1]) G. Braun. Sitzungsberichte der geb.-gyn. Gesellschaft in Wien. 1888.

eines Compressivverbandes, theils durch Verordnung einer halb sitzenden Lage, theils durch blosse Vaginalirrigation oder nur expectativ behandelt.

Von den 23 Frauen, an denen die Laparotomie ausgeführt wurde, starben 14, das macht 60·8 Percent Mortalität. Darunter waren drei Porro'sche Operationen mit zwei Todesfällen. Beim Genesungsfall (Slawiansky) [1]) finden wir die Laparotomie ganz gerechtfertigt, denn es handelte sich um eine traumatische Ruptur, entstanden durch Ueberfahrenwerden von einem Wagen. Der Cervix war noch formirt und eine Entwicklung der Frucht per vias naturales nicht möglich. Der günstige Erfolg liegt wohl darin, dass die Ruptur in der Gravidität erfolgte, keine Quetschungen der Weichtheile des Beckens vorausgingen, keine Untersuchungen stattfanden und der Fall eigentlich den primär intendirten Kaiserschnitten beigezählt werden könnte. In den zwei anderen Porro-Fällen (S. Mason [2]) und E. C. Andrews [3]) waren die Verhältnisse viel ungünstiger. Es sind auch beide, trotz Laparotomie und Porro, mit Tod abgegangen, nachdem man sich von der Erfolglosigkeit der Naht überzeugt hatte.

Ebenso gerechtfertigt und prognostisch günstig wie der Fall von Slawiansky, war die von Plenio [4]) wegen traumatischer Ruptur (Fall vom Heuwagen) an einer Graviden ausgeführte Laparotomie. Nach langwieriger Eiterung, Verwachsung der Bauchdecken mit dem Uterus, Berstung der Bauchnarbe, von da aus Entstehung einer Communication mit der Uterushöhle, Drainirung nach oben und gegen die Vagina zu, genas die Frau.

Leopold [5]) musste in seinem Genesungsfalle von der vollständigen Naht des Uterus wegen der unregelmässigen und zerfetzten Rissränder abstehen und legte, nachdem die Blutstillung durch Umstechung gelungen war, durch eine Lücke von der Bauchhöhle nach der Vagina zu einen Gazestreifen ein.

Köttnitz [6]) führte eine Laparotomie wegen Uterusruptur aus, entstanden während der Geburt bei einer narbigen Conglutination des Orificium externum. Doch wurde auch hier nach der Vagina zu drainagirt. Die Frau genas.

Welponer [7]) hält die Laparotomie für solche Fälle auch angezeigt, doch glauben wir, dass hier der Porro am Platze sei, da bei neuerlicher Gravidität für die Ruptur während der Geburt dieselbe Entstehungsursache besteht.

[1]) Slawiansky. Centralbl. f. Gyn. 1886.
[2]) S. Mason. Centralbl. f. Gyn. 1887.
[3]) E. C. Andrews. Centralbl. f. Gyn. 1888.
[4]) Plenio. Centralbl. f. Gyn. 1885.
[5]) Leopold. Centralbl. f. Gyn. 1888.
[6]) Köttnitz. Centralbl. f. Gyn., 1888, Nr. 34.
[7]) Welponer. Centralbl. f. Gyn. 1881.

Obzwar das Fruchtwasser und Meconium an sich das Peritoneum nicht inficiren müssen, so ist die Prognose entschieden noch günstiger, wenn die Laparotomie bei einem Falle ausgeführt wird, wo die Frucht in den intacten Eihäuten in die Bauchhöhle getreten ist. Dies beweisen die günstig verlaufenen, von Franz [1]) und E. v. Braun und C. A. Herzfeld [2]) berichteten Fälle.

Favre [3]) machte wegen Uterusruptur und Osteomalaeie an einer Mehrgebärenden eine Laparotomie mit Erhaltung des Uterus.

Hart [4]) und Lederer [5]) berichten gleichfalls über je einen Fall von Laparotomie bei Uterusruptur mit günstigem Ausgang. In beiden Fällen wurde die Laparotomie ungefähr zehn Stunden nach der Entstehung der Ruptur vorgenommen, nachdem beide Frauen ziemlich weit in der Geburt vor Entstehung der Ruptur vorgeschritten waren.

Die 14 letal geendeten Laparotomien wollen wir nicht der Reihe nach anführen, und erwähnen nur zunächst den interessanten, von Hofmeier [6]) mitgetheilten Fall, wo im 9. L. M. ohne vorausgegangene nennenswerthe Wehenthätigkeit eine Uterusruptur erfolgte, wobei das ganze Ei in die Bauchhöhle trat. Es wurde Wendung und Extraction ausgeführt, hierauf von Schröder zur Laparotomie geschritten, wobei der von Fundus bis zum Orifie. externum aufgerissene Uterus mit 20 Nähten vernäht wurde. Am zweiten Tage erlag die Kranke der Anämie und Peritonitis. Als Grund gibt Hofmeier eine Prädisposition des Gewebes an.

Ueber einen zweiten von Schröder mit Uterusnaht nach der Geburt der Frucht auf natürlichem Wege behandelten Fall berichtete Reben. [7])

Ebenso machte Stadfeld [8]) eine Laparotomie behufs Uterusnaht, nachdem die Frucht spontan geboren war und hatte einen ungünstigen Erfolg.

Von den 57, ohne Laparotomie behandelten Frauen starben 32 = 56·1 Percent. Es muss hier aber betont werden, dass bei den wenigsten eine acute Anämie als Todesursache gefunden wurde. Es waren daher die meisten verhütbare Infectionen.

Unter den Genesungsfällen, die ohne Laparotomie behandelt wurden, fanden wir viele, die wegen ihrer Complicationen hier erwähnenswerth erscheinen.

[1]) Franz. Sitzungsberichte der gyn. Gesellsch. zu Dresden, 6. März 1884, und Centralbl. f. Gyn. 1885.

[2]) E. v. Braun und C. A. Herzfeld. »Der Kaiserschnitt und seine Stellung zur künstlichen Frühgeburt etc.« Wien. 1888.

[3]) Favre. Centralbl. f. Gyn. 1887.

[4]) Hart. Centralbl. f. Gyn. 1887.

[5]) Lederer. Prag. med. Wochenschr. 1887, Nr. 15.

[6]) Hofmeier. Centralbl. f. Gyn. 1881.

[7]) Reben. Centralbl. f. Gyn. 1879.

[8]) Stadfeld. Centralbl. f. Gyn. 1878.

So war in Rosé's,[1]) Graefe's,[2]) Wenzel's[3]) und einem Falle Bandl's[4]) die ganze Frucht in der Bauchhöhle und musste mittelst Wendung und nachfolgender Extraction entwickelt werden.

In einem Falle Frommel's[5]) war Frucht und Placenta in der Bauchhöhle.

Rakin[6]) und v. Hecker[7]) berichten über je einen Fall von Austritt des Rumpfes und der Placenta in die freie Bauchhöhle, während in Schlotfeld's,[8]) Franz',[9]) Gilbert's[10]) und Felsenreich's[11]) Fällen die in die freie Bauchhöhle ausgetretene Placenta manuell aus dem Cavum peritoneale hervorgeholt werden musste.

Ueber Vorfall des Darmes mit Reposition und Genesung berichten Schlotfeld,[12]) Moosberg,[13]) Schleinser[14]) und Wenzel,[15]) über Vorfall des Netzes Wenzel[16]) und Leopold.[17])

Wir beobachteten zwei Mal Vorfall des Omentums und ein Mal Austritt des Kopfes in die freie Bauchhöhle.

Diese Daten liefern einen hinlänglichen Beweis, dass Genesungsfälle bei noch so ungünstigen Verhältnissen vorkommen können, und dass das ganze Geheimniss der Therapie der Uterusrupturen in der Abwehr einer Infection beruht.

Schröder's und Veit's[18]) eigene Beobachtungen veranlassten letzteren selbst zu der Warnung, dass man in der Drainage allein eine Panacee gegen die Uterusrupturen suche. Veit wird auch in vielen Fällen nicht Unrecht haben. Das beweist die grosse Zahl jener Genesungsfälle, wobei nichts gemacht wurde. Bei rückwärts sitzenden Rupturen legt auch Kaltenbach[19]) kein Gewicht auf die Drainage. Mit dem Vorschlage Veit's, den er sich übrigens nur theoretisch gedacht hat, zur Blutstillung bei completen

---

[1]) Rosé. Centralbl. f. Gyn. 1877.
[2]) Graefe. Centralbl. f. Gyn. 1880 (Orig.).
[3]) Wenzel. Centralbl. f. Gyn. 1882.
[4]) Bandl. »Ueber Ruptur der Gebärmutter«. 1875.
[5]) Frommel. Zeitschrift für Geb. u. Gyn. 1880.
[6]) Rakin. Centralbl. f. Gyn. 1879.
[7]) v. Hecker. Centralbl. f. Gyn. 1881.
[8]) Schlotfeld. Centralbl. f. Gyn. 1879.
[9]) Franz. Centralbl. f. Gyn. 1885.
[10]) Gilbert. Centralbl. f. Gyn. 1884.
[11]) Felsenreich. Archiv f. Gyn., Bd. XVII, 1881.
[12]) Schlotfeld. Centralbl. f. Gyn. 1879.
[13]) Moosberg. Centralbl. f. Gyn. 1880.
[14]) Schleinser. Centralbl. f. Gyn. 1882.
[15]) Wenzel. Centralbl. f. Gyn. 1882.
[16]) Wenzel. Ibidem.
[17]) Leopold. Centralbl. f. Gyn. 1888.
[18]) Veit. Handbuch der Geburtshilfe.
[19]) Kaltenbach. Archiv f. Gyn. 1884.

Uterusrupturen eine vaginale Totalexstirpation des Uterus vorzunehmen, können wir uns nicht einverstanden erklären. Dazu wären denn doch bei einem leeren Uterus am Ende der Gravidität die technischen Schwierigkeiten so gross, dass man sie kaum überwinden könnte. Zum Mindesten würde sich die Operation in eine, für die ohnehin erschöpfte Frau sehr bedenkliche Länge ziehen. Schliesslich entsteht noch die Frage, ob nach endlich vollzogener Exstirpation die Blutung auch stünde?

Von mehreren Seiten (Kaltenbach, [1]) Fleischmann, [2]) Malcon Mc. Lean [3]) wurde der Vorschlag gemacht, die Laparotomie als Rettungsversuch auch dann vorzunehmen, wenn das Peritoneum bereits inficirt ist. M. Graefe, [4]) Winckel, [5]) Kroner [6]) und Andere sind für die prophylaktische Ausspülung des Peritonealcavums von der Vagina aus bei jeder Ruptur vor Einlegung des Drains.

Was den ersten Vorschlag betrifft, so glauben wir, dass die Mehrzahl der Autoren gegenwärtig darin übereinstimmt, dass bei effectiver ausgebreiteter Infection des Peritoneums weder eine Laparotomie und Bauchtoilette noch die Drainage, noch die Ausspülung der Bauchhöhle von der Vagina aus eine Hilfe bringt, während eine Ausspülung da, wo keine Infection besteht, mindestens überflüssig ist.

Ferner wurde von Battlehner [7]) und Fleischmann [8]) mit Recht darauf aufmerksam gemacht, dass die vorne sitzenden Risse eine viel schlechtere Prognose geben als die seitlichen, rückwärts gelegenen oder die circulären. Kaltenbach und Fleischmann schlugen für die vorne sitzenden Risse die Laparotomie und Naht des Risses vor, ersterer mit Zurücklassung einer Lücke für einen Streifen Jodoformgaze, welcher nach der Vagina zu drainiren sollte. Battlehner empfahl bei vorne gelegenen Rissen die Totalexstirpation, da ohnehin nach seinen damaligen Erfahrungen alle Frauen mit solchen Rissen zu Grunde gingen.

Wir haben 59 complete Rupturen mit sicher constatirtem Sitz in einer Tabelle zusammengestellt, aus welcher ersichtlich ist, dass von 25 Frauen mit vorne sitzenden Rupturen 7 genasen (72 Percent Mortalität), während von 37 Frauen, wo der Riss seitlich oder rückwärts sass, oder circulär war, 18 genasen (51·3 Percent Mortalität). Davon wurde in 11 Fällen drainagirt. Die vorne sitzenden Risse den rückwärtigen und circulären gegenübergestellt ergeben 72 Percent : 49·9 Percent Mortalität.

---

[1]) Kaltenbach. Archiv f. Gyn. 1884.

[2]) Fleischmann. »Ein Beitrag zur Cas. d. Collumdehn. u. Uterusruptur.« Zeitschrift für Heilkunde, Band VI, 1885.

[3]) Malcon Mc. Lean. Sitzungsber. der New-Yorker Academy of medic., 1887, und Centralbl. f. Gyn. 1888.

[4]) M. Graefe. Centralbl. f. Gyn. 1880.

[5]) Winckel. Lehrbuch der Geburtshilfe. 1889.

[6]) Kroner. Centralbl. f. Gyn. 1884 (Orig.).

[7]) Battlehner. Archiv f. Gyn., 1884, Seite 132.

[8]) Fleischmann. l. c.

59 complete Rupturen mit sicher constatirtem Sitz.

Sitz	Summe	Therapie	geheilt	gestorben	Summe der Todesfälle und Percente	Anmerkung
vorne	25	Laparotomie	1	3	18 = 72 Percent	
		Drainage	4	6		
		Weder Laparotomie noch Drainage	2	9		
seitlich	20	Laparotomie	3	4	11 = 55 Percent	Bei den Laparotomirten wurden in je einem Genesungs- und Todesfall mit Jodoformgaze nach der Vagina zu drainagirt
		Drainage	4	1		
		Weder Laparotomie noch Drainage	2	6		
rückwärts	11	Laparotomie	—	2	8 = 72·7 Percent	
		Drainage	3	2		
		Weder Laparotomie noch Drainage	—	4		
circulär	6	Laparotomie	—	—	0 = 0 Percent	
		Drainage	4	—		
		Weder Laparotomie noch Drainage	2	—		

Fleischmann motivirt seinen Vorschlag damit, dass von 18 von ihm in der Literatur gesammelten, vorne sitzenden Rupturen sämmtliche, worunter fünf mit Drainage behandelte Fälle letal endigten, während von 14 Frauen, bei welchen die Ruptur rückwärts war, fünf genasen. Alle fünf wurden mit Drain behandelt.

Wir kamen auf Grund unserer Tabelle zu folgenden Schlüssen:

Zunächst sind von zehn mittelst Drainage behandelten Frauen mit vorne sitzender Ruptur vier genesen, das macht 60 Percent Mortalität, während von vier Frauen, bei welchen wegen vorne sitzender Ruptur die Laparotomie ausgeführt wurde, nur eine genas = 75 Percent Mortalität.

Dieses Verhältniss, welches gewiss nur auf Grund einer kleinen Anzahl von Fällen sich ergeben hat, die wir den 59 completen Rupturen mit

sicher constatirtem Sitz entnommen haben, spricht für die Drainage und nicht für die Laparotomie auch bei vorne sitzenden Rissen.

Aber noch etwas entnimmt man der Tabelle, nämlich, dass bei rückwärts sitzenden Rupturen von elf Frauen nur drei genasen, während bei einem Trauma, wie es durch einen fast circulären Riss hervorgerufen wird, von sechs Frauen sämmtliche genasen. Vier davon wurden mit Drain, zwei ohne Drain behandelt.

Bei der Therapie der Uterusrupturen soll man stricte unterscheiden zwischen einer Tamponade und einer Drainage.

Während erstere besser mit der Jodoformgaze angestrebt wird, eignen sich für letztere vorzüglich die Jodoformdochte.

Für Fälle starker Blutung möchten wir den Vorschlag machen, die Tamponade der blutenden Stelle mit der sogenannten klebenden Jodoformgaze vorzunehmen.

Das was wir in Hinsicht der verschiedenen zur Drainage verwendeten Materialien in unserer Publication [1]) über die Peritoneal-Drainage seinerzeit sagten, halten wir auch heute für die Drainage bei Rupturen aufrecht.

Wir sind gegen die Glasdrains, wie sie Winekel verwendet, weil diese leicht Luft zuführen, Decubitus der Darmwände erzeugen können, und weil leicht das Hineinschlüpfen der Appendices epiploicae oder auch eines Stückchens Darmwand in die Lumina des Drains möglich ist.

Aus eben diesem Grunde sind wir nicht für die Drainage mit elastischen Drains. Bei diesen kann es noch dazu zu einer Abknickung des Rohres oder zur Verlegung des Lumens durch ein Gerinnsel kommen.

Wir sind bei den von uns beobachteten Rupturen, da wo überhaupt mit einer Drainage etwas auszurichten war, immer mit den blossen Dochten gut ausgekommen. Nur darf man die Dochte, da wo sie drainagiren sollen, nicht als Tampons verwenden. Dann kommt es natürlich zur Secretverhaltung und zur Temperatursteigerung.

Wird der Docht, ganz loeker gefügt, eingelegt, dann thut er seine Schuldigkeit. Das haben wir auch nach vaginalen Uterusexstirpationen und bei der Peritoneal-Drainage nach oben wiederholt gesehen.

Wurde behufs Blutstillung tamponirt, dann darf man die Tampons auch nicht so lange liegen lassen, bis es zu einer Stauung der Secrete gekommen ist. Die Tampons werden entfernt und durch einen Docht ersetzt, wenn die Blutung steht.

Ein grosses Gewicht legen wir auf die gründlichste Desinfection der Vagina, die immer keimfähige Substanzen enthält, sowie auf die Reinigung

---

[1]) Piskaček. »Zur Frage der Peritoneal-Drainage mit besonderer Berücksichtigung der Drainage mit Jodoformdochten.« W. med. Jahrbücher. 1888.

des äusseren Genitales, bevor noch ein entbindender Eingriff vorgenommen oder ein Drain eingelegt wird.

Um die Vagina aseptisch zu erhalten und eine nachträgliche Infection zu vermeiden, soll erstere mit locker zusammengelegter gekrüllter Gaze ausgefüllt werden.

Diese Gaze kann eventuell täglich gewechselt und die Vagina mit einer schwachen Carbollösung unter niedrigem Druck und Controle der Finger, gegen welche der Strahl zu richten ist, irrigirt werden. Die Gegend der Ruptur, sowie der darin steckende Drain bilden die ersten zehn Tage ein noli me tangere, wenn es sich nicht um eine Temperatursteigerung, hervorgerufen durch Secretverhaltung, handelt. Die Nothwendigkeit eines Drainwechsels wird dann meist bedenklich.

Vortheilhaft wirkt zur Beförderung der Secretableitung die gegenwärtig bei Rupturen allgemein gebräuchliche Anlegung eines Compressivverbandes an den Unterleib. Es wird bei der damit verbundenen Geradestellung des Uterus eine Adaptation der Rissränder mehr weniger ermöglicht. Die Bauchbinde wird erst angelegt, nachdem der geradegestellte Uterus von Baumwollbäuschchen oder graduirten Compressen, um seine gerade Stellung beizubehalten, umgeben, und obendrein noch mit einer dickeren Watteschichte die Gegend des Uterus bedeckt wurde.

Die Secretabfuhr kann durch die seitens Kaltenbach's und Kroner's empfohlene halbsitzende Lagerung auch da noch befördert werden, wo diese durch starke Gehirnanämie der Frau nicht contraindicirt erscheint.

Was das Vorkommen der Rupturen in Hinsicht ihrer Häufigkeit betrifft, so ist diese grossen Schwankungen unterworfen. In gut geleiteten Anstalten wird eine Uterusruptur sehr selten entstehen, und recrutiren sich die dort zur Behandlung kommenden Fälle meist nur aus solchen, wo nach missglückten Entbindungsversuchen ausserhalb der Anstalt die Frauen mit den fertigen Rupturen eingebracht werden. So kommt es, dass in Anstalten, wo wenig Geburten sind, eine gewisse Anzahl von Rupturen beobachtet wird, während in Anstalten, wo eine grosse Geburtenanzahl jährlich vorkommt, auch nicht viel mehr Rupturen zu sehen sind.

In der »Klinik der Geburtshilfe und Gynäkologie« (Braun, Chiari, Späth) sind acht Rupturen unter 24.132 Geburten erwähnt, also ungefähr 1 : 3000.

Leopold [1]) beobachtete bei 7000 Geburten vier complete Risse, Winckel [2]) unter 4000 klinischen Geburten 6 Rupturen, M'Clintock [3]) berechnete eine Ruptur auf 737, Collin [4]) auf 482 Geburten.

[1]) Leopold, Centralbl. f. Gyn. 1888.

[2]) Winckel, Lehrbuch der Geb. 1889.

[3]) M'Clintock, »Aus dem Lehrbuche der Geburtshilfe v. Winckel.« 1889.

[4]) Collin, »Aus dem Lehrbuche der Geburtshilfe v. Winckel.« 1889.

An der zweiten Gebärklinik in Wien wurden in den letzten 15 Jahren bei einer Anzahl von 42.984 Geburten 13 Rupturen beobachtet; davon entfallen auf das Jahr 1888 allein fünf Rupturen. Von diesen 15 Jahren ist in neun Jahren keine Ruptur beobachtet worden.

Im Jahre 1876 waren zwei Rupturen, eine complete und eine incomplete. In beiden tödtlicher Ausgang. Bei ersterer wurde eine Laparotomie ausgeführt.

Im Jahre 1879 eine complete Ruptur mit tödtlichem Ausgang.

Im Jahre 1881 eine incomplete Ruptur mit Drain geheilt.

Im Jahre 1883 je eine incomplete und complete Ruptur. Bei der incompleten Heilung. Die complete war mit einem Blasenriss complicirt und endigte noch am selben Tage durch Tod an Verblutung.

Eine complete Ruptur vom Jahre 1885, eine vom Jahre 1887 und die fünf completen vom Jahre 1888, die wir zu beobachten Gelegenheit hatten, wollen wir in den folgenden Zeilen ausführlich beschreiben.

---

1) Complete Uterusruptur bei einer rhachitischen Sechstgebärenden. Sitz seitlich. Vorfall des Omentums in die Vagina. Reposition. Gummidrain. Gestorben am 19. Tage an Marasmus nach diffuser Peritonitis.

Am 1. Jänner 1885 wurde unter Prot.-Nr. 1 auf die zweite Gebärklinik die 36jährige VI-para M. U. aufgenommen. Das erste Kind gebar sie spontan, lebend. Bei der zweiten und dritten Geburt Craniotomie. Das vierte Kind früh- und todtgeboren. Eintritt der letzten Menses 1. März 1884. Beginn der ersten Wehen am Nachmittag des 31. December 1884. Vorzeitiger Blasensprung, angeblich 3 Uhr Morgens. Bei der Aufnahme, um ½5 Uhr Früh, war der Muttermund guldenstückgross, aus demselben floss missfärbiges Fruchtwasser. Der Kopf über dem Beckeneingang, wenig beweglich in zweiter Hinterhauptsstellung. Die Herztöne schwach und unregelmässig. — Das Becken allgemein verengt, rhachitisch. Die Conj. ver. ungefähr 8 *cm.* Auffallend starke Collumdehnung. Die Wehen ziemlich kräftig.

Da um 9 Uhr Vormittags die Herztöne nicht mehr hörbar waren, wurde bei einem ungefähr zweiguldenstückgrossen Orificium die Perforation und Exeerebration ausgeführt. Die Extraction wurde wegen der Kleinheit des Orificiums nicht angeschlossen, um so mehr, als nach der Exeerebration die Spannung am Collum nachliess.

Um ½1 Uhr Mittags hörten plötzlich die Wehen auf, gleichzeitig klagte Patientin über Schmerzen in der rechten Bauchseite. Erbrechen,

---

[1]) Dieser Fall stammt aus der Zeit, wo die zweite geb.-gyn. Klinik noch unter der Leitung des Herrn Hofrathes Späth stand.

Temperatur 36·5, Blutung aus dem Genitale, Puls klein, frequent. Bei der internen Untersuchung fand man den Kopf rechts abgewichen durch einen senkrechten Riss in der rechten Cervixwand. Der Riss perforirend, ausserdem war das Peritoneum im grossen Umfange abgehoben, darunter an der vorderen Seite ein ausgebreitetes Hämatom.

Wendung auf den Fuss und Extraction. Bei der nochmaligen Untersuchung stellte es sich heraus, dass ein Stück Omentum in die Vagina prolabirt war.

Nach Irrigation der Vagina wird das Omentum reponirt und durch die Rissöffnung zwei dicke gelöcherte Gummidrains eingeführt. — Wegen starker Hämorrhagie werden Analeptica verabreicht, hierauf nach Geradestellung des Uterus ein Eisbeutel über demselben fixirt.

Am folgenden Tage stellte sich ein hochgradiger Meteorismus ein, das Erbrechen wiederholte sich öfters, und klagte Patientin über diffuse Schmerzen im Unterleib. Temperatur 38·4, Puls 100.

Am vierten Tage hohe Darmirrigation, bald darauf stellte sich ausgiebiger Stuhl ein, verbunden mit viel Flatus. Das Abdomen wurde weicher, doch war noch immer starker Meteorismus. Die Temperatur stieg nie über 38·4 hinauf.

Am achten Tage wurden die Drainröhren entfernt und wie an den vorhergegangenen Tagen die Vagina irrigirt. — Patientin klagte seit dem dritten Tage nur über eine Spannung im Unterleibe und hatte immer einen schlechten Appetit. Der Meteorismus stammte, wie sich durch Percussion leicht nachweisen liess, vom dilatirten Magen her, und suchten wir durch Massage, Elektricität und Ueberschläge vergeblich den Tonus wieder herzustellen.

Bei einer Untersuchung am 13. Tage konnte constatirt werden, dass die Stelle, wo die Ruptur war, von einer kleinen Höhle gebildet wurde, die mit dem Peritonealcavum nicht mehr communicirte. Der Uterus in der Involution begriffen, sein Secret wie bei einer normalen Wöchnerin. Dennoch nahm der Kräftezustand allmälig ab und am 19. Tage starb die Kranke.

Bei der durch Herrn Professor Kundrat am 20. Jänner vorgenommenen Section zeigte es sich, »dass den ziemlich ausgedehnten Bauchdecken in ihrer ganzen Ausdehnung der enorm dilatirte und die ganze Bauchhöhle ausfüllende Magen anliegt und mit diesen ziemlich innig verlöthet ist. Die grosse Curvatur reicht bis an die Symphyse und das Omentum majus ist theils an letzterer, theils im rechten Darmbeinteller ziemlich innig angewachsen. Der Dünndarm und auch der Dickdarm fast vollständig contrahirt, unter dem Magen gelegen, die Dünndarmschlingen vielfach unter einander verwachsen. Die obersten Jejunumschlingen im linken Darmbeinteller angewachsen und die Wurzel des Gekröses gespannt, wodurch das untere Stück des Duodenums comprimirt erscheint. Zwischen den einzelnen Darmschlingen kleine abgesackte Abscesse.

Der Uterus vergrössert, seine Substanz morsch, die Höhle noch ziemlich weit. In der rechten Cervicalwand eine für zwei Finger durchgängige Lücke, durch welche man in eine taubeneigrosse Höhle gelangt, welche im rechten Parametrium gelegen, nach oben zu durch das angewachsene Omentum geschlossen wird. Dieses letztere senkt sich theilweise in die Cavität hinein und prolabirt aus der Lücke in der Cervixwand als haselnussgrosses Gewebsstück.« (Auszug aus dem Sectionsprotokoll.)

Diagnose: Peritonitis diffusa partim adhaesiva ex ruptura cervicis uteri, subsequente marasmo. Dilatatio ventriculi enormis passiva. Oedema pulmonum.

Dieser Fall lehrt uns zunächst, dass vielleicht die Ruptur vermieden worden wäre, wenn man der Perforation eine langsame und vorsichtige Extraction mit dem Cranioclasten angeschlossen hätte. Er zeigt ferner, dass Patientin, die erst am 19. Tage nach Entstehung der Ruptur und nach Schliessung der Lücke im Peritoneum starb, bei einem besseren Kräftezustande, und wenn die Ernährung leichter gewesen wäre, wahrscheinlich davongekommen wäre. — Die enorme Dilatation des Magens wird wohl ausser der Atonie noch darin gesucht werden müssen, dass durch das in die Ruptur eingeheilte und dadurch stark verkürzte Omentum ein langandauernder, constanter Zug am Magen ausgeübt wurde. Für die Therapie ergibt sich daraus, dass bei Vorfall des Omentums dasselbe hoch hinauf, eventuell mit der ganzen Hand, zu schieben ist, bevor der Drain eingelegt wird.

Die Persistenz eines Defectes in der Cervixwand ist wohl mit dem Vorfall und Einheilung des Omentums in die Wunde in Einklang zu bringen.

II. Complete schiefe Ruptur der hinteren Cervixwand. Drainage mit Jodoformdochten. Heilung.

Am 8. November 1887 wurde die 36jährige A. K. entbunden, mit einer Temperatur von 39·7, auf die zweite Gebärklinik unter Prot.-Nr. 2505 aufgenommen. Sie gab an, früher immer gesund gewesen zu sein und bereits vier Kinder spontan geboren zu haben. Sowohl die Geburten, als auch die Puerperien verliefen ohne Störung. Ueber den Zeitpunkt der letzten Periode weiss Patientin nichts anzugeben.

Am 25. November Früh stellten sich die ersten Wehen ein und in der Nacht vom 25. zum 26. November um 1 Uhr erfolgte spontan, ausserhalb der Anstalt, die Geburt eines lebenden, 2320 *gr* schweren, 45½ *cm* langen Mädchens.

Die Geburt war angeblich eine schwere und länger dauernde und soll die herbeigerufene Hebamme ungefähr um 5 Uhr Nachmittags die Blase mit den Fingern gesprengt haben.

Nach der Geburt fühlte sich die Kranke anfänglich wohl, bis sie am 27. November Nachmittags unter heftigem Frostgefühl mit nachfolgender Hitze, bei gleichzeitig auftretenden heftigen Schmerzen im Bauche erkrankte. Ein herbeigerufener Arzt verordnete eine Arznei und verfügte die Uebertragung der Kranken in die Gebäranstalt. Diese erfolgte am 28. gegen Mittag, so dass Herr Hofrath Breisky in der klinischen Vorlesung die Untersuchung der Kranken vornehmen konnte.

Stat. praes.: Die Frau ist klein, schwächlich, ziemlich schlecht genährt, Temperatur 39·7, Puls 120, Abdomen mässig aufgetrieben, zeigt mit Ausnahme der dem Uterustumor entsprechenden Stelle, die bis nahe an den Nabel reicht, tympanitischen Schall. Das ganze Abdomen sehr stark druckempfindlich, namentlich jedoch die linke Unterbauchgegend.

Die Inspection der äusseren Genitalien zeigt einen oberflächlich verklebten, seichten, medianen Frenulumriss. An der Vaginalschleimhaut keine Läsionen nachweisbar.

Die Parametrien weisen keine Infiltration auf. Im Uterus alte Coagula- und Deciduareste.

Im linken Umfang des Cervix beginnt ein nach hinten und aufwärts hin bis zum Isthmus sich erstreckender Riss des Cervixgewebes, der in seinem unteren Abschnitte eine für einen Finger durchgängige Oeffnung hat, die in das Cavum peritonei führt. Es sind durch dieselbe Intestina tastbar.

Ausräumung der Coagula- und Eihautreste, theils mit dem Finger, theils mit der Kornzange, Desinfection der Uterushöhle mit Carbollösung, Einführung eines in Jodtinctur getauchten Jodoformstiftes in den Uterus. In die Rissöffnung werden Jodoformdochte eingelegt.

Nachmittags darauf bekam Patientin einen Schüttelfrost, Temperatur 38·5, Puls 100. — 29. November Früh 38·5, Abends 39·8, Irrigation der Scheide.

30. November. Hohe Darmirrigation. Reichlicher Stuhlgang. Abgang von Flatus.

1. December wurde der Drain entfernt und hierauf die Vagina irrigirt. Plötzlich collabirte Patientin und erholte sich nur langsam. Es wurde nun ein Docht nur vor die Rissöffnung gelegt und mit den Irrigationen aufgehört.

Seit dieser Zeit normale Temperaturen und Wohlbefinden bis auf den Umstand, dass Patientin bis zum 8. December den Urin nicht allein lassen konnte.

12. December. Status exitus: Puls und Temperatur normal. Unterleib weich, nicht aufgetrieben, gegen Druck nicht empfindlich. Uterusfundus zwei Querfinger über der Symphyse. Portio klein, querspaltig. Das pericervieale Bindegewebe linkerseits infiltrirt und der Uterus durch dieses Infiltrat an diese Seite fixirt.

Was den Fall betrifft, so konnten wir nicht ermitteln, ob der Hebamme durch den, wie sie selbst angab, mit grosser Kraftanstrengung erzeugten künstlichen Blasensprung, eine Schuld an der Entstehung der Ruptur beizumessen ist.

Wir wollen hier jedoch einen Fall erwähnen, der von E. Morsbach [1]) berichtet wird. Von einer Hebamme wurde wegen grosser Schmerzen der Frau nach Anwendung ziemlich grosser Kraft angeblich die Blase gesprengt. Gleich darauf Aufhören der Wehen. Empfindlichkeit des Abdomens. Kopf im Scrobiculum. Nähte und Fontanellen daselbst tastbar. Im vermeintlichen Orificium die Füsse. Dieses Orificium hat sich bei näherer Untersuchung als ein querer Riss in der Scheide und im Cervix ergeben.

Auch ein zweiter Umstand ist an dem Falle interessant, dass nämlich die Frau während einer Irrigation plötzlich collabirte.

Wir haben dasselbe vor zwei Jahren bei einer Frau mit einer in den Douglas'schen Raum perforirenden Vaginalruptur, als man nach der Extraction der Frucht nur mit der Irrigation begonnen hat, an einem Vormittag zweimal beobachtet. Beim zweiten Male trat für längere Zeit volle Apnoë ein, so dass erst nach lange dauernder künstlicher Respiration regelmässige Athmung sich eingestellt hat. Auch diese Frau genas bei Anwendung von Jodoformdochten. Soll der Collaps durch den plötzlich in das Cavum peritoneale eingetretenen Carbolstrahl oder durch plötzliche Aufnahme von Carbol in eine klaffende Uterusvene hervorgerufen worden sein?

III. Gesichtslage. Forcepsversuche. Wendung auf den Fuss und Extraction. Manuelle Entfernung der Placenta. Complete schiefe Cervixruptur links vorne. Reinigung der Vagina und Rissstelle unter Leitung von Spateln. Hohe Einlegung zweier dicker Jodoformdochte. Heilung.

Am 8. Juli 1888 wurde die 38jährige A. Z. mit einer Uterusruptur, die sie bei der achten Geburt acquirirte, ins Gebärhaus eingebracht und unter Prot.-Nr. 1464 der zweiten Gebärklinik zugewiesen.

Patientin gab an, fünf Frühgeburten gehabt zu haben, und ausserdem hat sie zwei lebende, reife, kräftige Kinder leicht zur Welt gebracht. Die Puerperien verliefen ohne Störung. Die letzten Menses Anfang October 1887. Während der ganzen Gravidität war Patientin gesund. Die ersten Wehen stellten sich am 7. Juli Abends ein, der Blasensprung erfolgte am 8. Früh. Die Hebamme constatirte eine Gesichtslage und rief bald einen Arzt. Nach einigem Zuwarten legte dieser die Zange an und als er mit dieser die Geburt nicht beendigen konnte, entschloss er sich zur Wendung auf den Fuss. Diese soll grosse Schwierigkeiten bereitet

[1]) E. Morsbach. Centralbl. f. Gyn. 1880.

haben und ebenso die derselben folgende Extraction. Das Kind, 3800 *gr* schwer, 52 *cm* lang, kam todt zur Welt. Starke Blutung nach der Extraction der Frucht veranlasste den Arzt, die Placenta manuell zu entfernen und während dieser liessen ihm die geräumigen Verhältnisse im Fornix vaginae sowie im Cervix den Verdacht einer Uterusruptur aufsteigen, weshalb er sich entschloss, zur Constatirung des Befundes einen Fachmann kommen zu lassen. Dieser bestätigte die Thatsache einer Ruptur und veranlasste die Ueberführung der Patientin in die Gebäranstalt.

Stat. praes.: Patientin gross, kräftig gebaut. Das Becken geräumig. Hautdecken, sowie die Schleimhäute auffallend blass. Puls klein, frequent. Die Respiration beschleunigt, die Körpertemperatur nicht erhöht. Aengstlicher Gesichtsausdruck, kalter Schweiss an der Stirn, die Extremitäten kühl.

Das Abdomen nur wenig aufgetrieben, der Uterus gut contrahirt, etwas nach rechts verlagert, mit seinem Fundus etwas unter dem Niveau des Nabels. Links vom Uterus starke Druckempfindlichkeit.

Nach sorgfältiger Reinigung des äusseren Genitales und der Vagina bemerkte man zahlreiche oberflächliche und tiefe Fissuren am Introitus und eine tiefe Fissur am Innenblatte der rechten Nymphe.

Vom Orif. ext. links vorne beginnt ein die ganze Dicke des Cervix durchsetzender Riss, der sich in etwas schiefer Richtung nach aufwärts fortsetzt und unter dem Contractionsring einen ungefähr 3 *cm* langen, queren Schenkel nach vorne abgibt. Ausserdem ist das Peritoneum an mehreren Stellen weit abgehoben.

Da von Seite eines Collegen die Nothwendigkeit einer Laparotomie zur Behandlung dieses Falles hervorgehoben wurde, hielten wir es für nothwendig, trotz der vorgerückten Nachtstunde, Herrn Hofrath Breisky um sein Erscheinen an der Klinik zu bitten. Herr Hofrath Breisky bestätigte den obigen Befund und entschloss sich in Anbetracht der schlechten Resultate der Laparotomie zur Drainage, die er auch gleich nach nochmaliger Reinigung der Vagina, mit zwei dicken Jodoformdochten vornahm. In die Vagina kam gekrüllte Jodoformgaze.

Hierauf wurde nach Geradestellung des Uterus letzterer von Wattebäuschchen umgeben und ein Fixationsverband angelegt.

Der Wundverlauf war vollkommen glatt. Ein einziges Mal eine Temperatur von 38 Grad Celsius. — Die Gaze wurde vom dritten Tage an täglich gewechselt, die Dochte wurden am zehnten Tage entfernt.

Am 26. Juli, also am 19. Tage, wurde Patientin geheilt entlassen. Der Uterus recht gut involvirt, entsprechend der Rissstelle eine feste eingezogene Narbe.

Es unterliegt wohl keinem Zweifel, dass die Ruptur hier während der Wendung entstanden ist. Die Wendung scheint in diesem Falle nicht

indicirt gewesen zu sein, nachdem doch vorher schon die Bedingungen für die Anlegung der Zange vorhanden waren. Ob auch der Forceps indicirt war, ist fraglich, denn das Becken war geräumig und wird die Entstehung der Gesichtslage durch die Grösse des Kindskopfes begünstigt gewesen sein. Jedenfalls muss der Kopf mit dem Gesichte so zum Beckeneingang gestanden sein, dass eine Application der Zange möglich war.' — Es muss aber hier nochmals wiederholt werden, dass die Gefahr einer Uterusruptur bei bipolarer Wendung auf den Fuss, wenn das Fruchtwasser vor längerer Zeit abgeflossen ist, bei Gesichtslagen besonders gross ist. Auf der Seite des Kinnes trifft man dann noch oft ziemlich geräumige Verhältnisse an, die durch die Möglichkeit einer mässigen Flexion und Deflexion des im Beckeneingange stehenden Kopfes die Täuschung, als sei letzterer noch beweglich, nur noch vermehren. Es wird daher häufiger als nöthig der Versuch gewagt, mit der Hand einzugehen, was auch in der Mehrzahl der Fälle gelingt. Auch der Fuss lässt sich oft ziemlich bequem herabholen. Die Umdrehung des Kindes jedoch bietet grosse Schwierigkeiten dar, indem das dem Scheitel fest anliegende Collum das Hinaufrücken des Kopfes über den Contractionsring nicht gestattet. Wird der Versuch einer Umdrehung bei solchen Verhältnissen fortgesetzt, so reisst das Collum ein. Besser wäre, wenn der Tod des Kindes constatirt und der Fuss schon herabgeholt war, eine Perforation an der Stirn gewesen.

Richtig war das Vorgehen, die Placenta aus dem Uterus manuell zu entfernen, da durch die Expression der Austritt der Placenta in die freie Bauchhöhle leicht möglich ist, ein Umstand, worauf schon Schauta aufmerksam gemacht hat.

Der ideal glatte Wundverlauf spricht dafür, dass auch bei vorne sitzenden Rupturen nicht die Laparotomie, sondern die Drainage eine Berechtigung habe.

IV. [1]) Schulterlage. Wendungsversuche. Complete Cervixruptur linkerseits. Austritt des Kopfes in die freie Bauchhöhle. Wendung auf den Fuss. Extraction. Vorfall des Omentums. Reposition. Drainage mit Jodoformdochten. Heilung.

Am 25. September 1888 wurde die 33jährige Viertgebärende Th. N. mit einer Schulterlage um 5 Uhr Früh in die Gebäranstalt aufgenommen und unter Prot.-Nr. 1999 der zweiten Klinik zugewiesen.

Die ersten drei Geburten waren ganz normal, die Kinder sind noch heute am Leben. Die letzte Periode am 28. December 1887. Am 24. September um 7 Uhr Abends Eintritt der Wehen. Wie Patientin berichtet, soll eine herbeigeholte Hebamme bis nach Mitternacht sich bemüht haben,

[1]) Die Frau wurde am 20. November 1888 vom Verfasser in der Sitzung der geburtshilflich-gynäkologischen Gesellschaft in Wien vorgestellt.

»das Kind zu richten«, und weil sie es nicht vermocht, liess sie einen Arzt holen, der alsbald die Beförderung der Patientin in die Gebäranstalt veranlasste.

Stat. praes.: Mittelkräftig gebaut, stark anämisch und erschöpft, ängstlicher Gesichtsausdruck, keine Wehen. Aus dem Genitale mässiger Blutabgang. Der Unterleib stark ausgedehnt, mehr in querer Richtung. Der Uterus nach rechts verlagert, ungefähr dem Ende der Gravidität entsprechend gross. Im Fundus kleine Theile ziemlich schwer zu fühlen. Dagegen lassen sich die Contouren des im linken Hypochondrium befindlichen Kopfes mit auffallender Leichtigkeit abtasten.

Rechte Hand vorgefallen, doch so, dass die Palma manus, sowie die Beugeseite des Vorderarmes nach vorne gekehrt sind. (Der Arm hing so heraus, als wäre es eine rechte Schulterlage mit dem Rücken nach rückwärts.) Geht man höher in die Vagina hinauf, so findet man die Axilla nach rechts und vorne offen. Beim Touchiren fällt es gleich auf, dass die Vagina rechts stark gespannt und gestreckt ist, so dass man den Saum des Orificiums an dieser Seite erst über dem Beckeneingang fühlt. Links ist der Saum des Orificiums gar nicht zu fühlen. Daselbst findet man, dass der Kopf jenseits eines Schlitzes sich befindet, dessen vorderer und hinterer Rand den Hals in seinem oberen Antheile umfasst. Dieser Rand fühlt sich wie eine zerwühlte frische Wunde an.

Nachdem die Diagnose auf Uterusruptur (bei rechter Schulterlage mit dem Rücken nach vorne) gestellt war, wurde mit der linken Hand mit Leichtigkeit die Wendung auf den Fuss ausgeführt und gleich in einem Zuge die Extraction angeschlossen. Der Frucht (2800 *gr* schwer, 50 *cm* lang, todt) folgt gleich die Placenta.

Bei der sofortigen Besichtigung des Genitales findet man bis vor den Introitus das Omentum herabragen. In der Vagina beginnt gleich hinter dem Introitus linkerseits ein Schleimhautriss, dessen Oberfläche nicht mehr das Aussehen einer frischen Wunde hat.

Im Fornix vaginae wird dieser Riss perforirend und übergeht links hinten in einen perforirenden Cervixriss, der sich in weiterer Folge auf das Corpus uteri fortsetzt und ungefähr 3 *cm* in dasselbe hineinragt, so dass mit Deutlichkeit daselbst die ungefähr 1 *cm* dicke, angerissene Corpuswandung vorne und rückwärts zu fühlen ist. Etwas unterhalb sind vorne und rückwärts ungefähr 3 *cm* vom Wundrand nach einwärts ragende quere Schlitze nachweisbar. Durch den Riss fühlt man ausser dem Omentum flottirende Därme.

Nach Desinfection der Vagina mit Thymol (1 : 2000), sowie auch des Omentums, wird letzteres mit der ganzen Hand reponirt und durch einen aus 50 Fäden bestehenden, doppelt zusammengelegten Jodoformdocht reponirt erhalten. Der Docht überragt den Riss um ungefähr 5 *cm*. Die Vagina wird dann unter Leitung von Spateln mit gekrüllter Jodoformgaze locker aus-

gefüllt. Nach Geradestellung des Uterus wird letzterer von graduirten Compressen umgeben und ein festanschliessender Verband angelegt.

Das Kind war, wie nach dem äusseren Aussehen zu schliessen, schon seit mehreren Stunden ausgetreten und todt. Das Becken geräumig.

Verlauf: Am folgenden Tage entwickelte sich ein starker Meteorismus. Weder Stuhl, noch Abgang von Winden. Temperatur 37·8, Puls 120.

27. September. Einmaliges Erbrechen. Entfernung der Jodoformgaze, die mit Secret stark durchtränkt war. Ausspülung der Vagina mit Thymol unter Leitung der Hand, gegen welche der Strahl dirigirt wird. Einlegung neuer Jodoformgaze.

28. September. Klysma. Kein Stuhl, doch gehen Winde ab. Bauch etwas weicher. Erneuerung der Gaze. Temperatur 38·4, Puls 100.

30. September. Darmirrigation, reichlicher Stuhl. Der Meteorismus nimmt bedeutend ab.

1. October. Erste spontane Urinentleerung. Erneuerung der Gaze. Temperatur fällt ab.

3. October. Entfernung der Dochte, die bereits ganz loeker in der Vagina lagen. Irrigation der Vagina.

5. October. Im linken Parametrium lässt sich ein hühnereigrosses Infiltrat nachweisen. Schmerzen im linken Obersehenkel.

8. October. Status idem. Die Temperatur nur Abends etwas erhöht.

9. October. Spontaner Durchbruch von Eiter in die Vagina. In der linken Inguinalgegend in der Tiefe Fluctuationen nachweisbar.

13. October. Abends stieg die Temperatur auf 39 und blieb in ungefähr dieser Höhe bis 16. October.

17. October. Incision eines Abscesses in der linken Inguinalgegend.

Vom 25. October angefangen vollständiger, bleibender Abfall der Temperatur zur Norm. Patientin wird wegen einer fistulösen Eiterung in der Fossa inguinalis und behufs Hebung des Ernährungszustandes bis Ende November in der Anstalt belassen.

Bei der Entlassung war von der Portio vaginalis nur eine kleine Andeutung. Der Muttermund rechts vorne bis zur Scheide-Insertion eingerissen. Links hinten gelangt man mit dem Nagelgliede des Zeigefingers in den Cervicalcanal, von wo aus gegen das linke Parametrium eine kleine Vertiefung in der Cervixwand zu fühlen ist. Der nicht vergrösserte, stumpfwinkelig anteflectirte Uterus nach links hinten verzogen, daselbst eine derbe Resistenz zu fühlen.

Diese, bei einem geräumigen Becken entstandene Ruptur, scheint traumatischer Natur zu sein, erzeugt während der inneren und äusseren Manipulationen behufs Herstellung einer Geradlage. Dass diese stattgefunden haben, beweist die in der Vagina gefundene tiefe Schleimhautfissur, die

kein frisches Aussehen mehr hatte, ferner die Angabe der Patientin, dass die Hebamme durch längere Zeit den Versuch, »das Kind zu richten«, fortsetzte.

Der Vorfall des Omentums erklärt sich daraus, dass sich dasselbe an den, mehrere Stunden in der freien Bauchhöhle befindlichen Kopf mittelst Blutgerinnseln anklebte und während der Extraction mitgerissen wurde.

Auch die langwierige Heilung lässt eine Deutung zu, dahingehend, dass keineswegs die Dochte eine solche Secretverhaltung bewirkten, sondern dass in den durch weite Abhebung des Peritoneums entstandenen Nischen, nach Zutritt von Luft die Coagula vereiterten. Eine Ausspritzung derselben in den ersten Tagen hätte bedenkliche Folgen nach sich ziehen können. Die Dochte verlegten nur die Oeffnung im Peritoneum und sollten den abermaligen Vorfall des Omentums verhindern.

V. Spontane Cervixruptur bei einer Scheitellage. Sitz rechts hinten. Forceps. Ausspülung der Bauchhöhle mit Thymollösung. Drainage mit Jodoformdochten. Tod nach 14 Stunden.

M. P., 38 Jahre alt, neuntgebärend, wurde am 7. November 1888, um $^1/_4$4 Uhr Nachmittags, unter Prot.-Nr. 2284 auf die zweite Gebärklinik aufgenommen.

Die früheren Geburten waren normal. Seit zwei Tagen Wehen. Blasensprung am 7. November, 6 Uhr Morgens. Patientin gross, kräftig gebaut, mässig genährt, stark anämisch, aufgeregt. Puls 112, klein. Lippen cyanotisch. Keine Wehen.

In der rechten Unterbauchgegend fühlt man durch die dünnen Bauchdecken ausserordentlich deutlich kleine Kindestheile, nach links hin über dem Beckeneingange einen kugeligen, festen, über kindskopfgrossen Tumor.

Vagina weit, schlaff, Orificium verstrichen, Blase gesprungen. Kopf im Beckeneingang in zweiter Scheitellage, mit nach vorne links gerichteter, tiefer stehender, grosser Fontanella. Kopfgeschwulst.

Mit Forceps lässt sich die Frucht in einem Zuge leicht extrahiren. Kind männlichen Geschlechtes, todt, 4250 *gr* schwer, 50 *cm* lang. Kopfgeschwulst an der vorderen Hälfte des linken Seitenwandbeines.

Placenta folgt auf leichtem Zug an der Nabelschnur. Keine Blutung. Uteruskörper gut contrahirt.

Bei der sofort angestellten Untersuchung per vaginam findet sich rechterseits und ein wenig nach hinten zu ein in senkrechter Richtung ansteigender, perforirender Riss des Cervix, der auch ein wenig in die Corpusmuskulatur reicht. Der Riss ist so lang, dass er leicht vier Finger passiren lässt. — Ausspülung der Peritonealhöhle durch den Riss mit

1‰ Thymollösung, dabei gehen Coagula ab. Einführung von zwei dicken Jodoformdochten durch den Riss in das Cavum peritoneale. Puls 130. Wegen starken Collapses Mosehusinjectionen, Wein. Compressivverband auf das Abdomen.

8 Uhr Abends. Puls klein, 136. Patientin klagt über Kopfschmerzen, gähnt viel und ist unruhig.

8. November, 8 Uhr Früh. Die ganze Nacht sehr unruhig. Die Schwäche hat zugenommen. 9 Uhr Vormittags wird der Puls fadenförmig und um 9½ Vormittags Exitus letalis.

Bei der am 9. November vorgenommenen Section fand man das Bauchfell, besonders über dem Dünndarm, Uterus und der vorderen Bauchwand von Injectionen und kleinen Blutaustritten bedeckt, an dem Dickdarm Klümpchen von weissen, weichen, gelblichen Massen (Vernix caseosa) haften. Der Dünndarm in seinen tief gelegenen Windungen von klumpigen Extravasatmassen umsponnen.

Der Uterus in seinem Körper fast zweimannsfaustgross, stark zusammengezogen. Das vordere Blatt des Lig. lat. dextrum stark suffundirt, an seinem Ansatz von der Seitenfläche des Uterus etwas abgehoben. Im hinteren Blatt desselben Ligaments ein Riss, der von der hinteren Fläche des Cervix und des unteren Uterussegments in nach oben schiefer Richtung bis über den Ansatz desselben am Rande des Darmbeintellers auf dieselbe reicht, in seiner Mitte faustgross klafft, so dass man durch diesen Riss das suffundirte Zellgewebe der rechtseitigen Beckenwand und des rechten Parametriums blossliegen sieht.

Der Uterus in seinen Wandungen am Fundus 3 *cm*, an den Seiten 5 *cm* dick. Der Cervicalcanal stark erweitert, um ein Drittel verlängert. Die Cervixwandungen schlaff, etwas suffundirt, in der hinteren Wand daumenbreit von der Mittellinie nach rechts, in der ganzen Länge und Dicke auseinandergewichen. Dieser Riss in gerader verticaler Richtung auf 3 *cm* Länge in das untere Segment fortgesetzt.

Diagnose: Peritonitis purulenta diffusa ex ruptura cervicis uteri inter partum. Haemorrhagia et anaemia universalis.

Der Grund zur Entstehung obiger Ruptur dürfte einerseits in der Grösse des Kindskopfes, andererseits in dem Missverhältniss der dicken Corpusmuskulatur zum stark gedehnten und verdünnten Cervix gelegen sein. Auffallend ist, dass der Kopf im Beckeneingang fixirt blieb, während der Rumpf in die Bauchhöhle ausgetreten war.

VI. [1]) Complete spontan entstandene Cervixruptur bei einer Querlage. Sitz links rückwärts. Wendung auf den Fuss und Extraction. Drainage mit Jodoformdochten. Heilung.

Am 14. December 1888 wurde die 37jährige Neuntgebärende M. K. unter Prot.-Nr. 2544 auf die zweite Gebärklinik aufgenommen. Patientin hat acht Mal spontan lebende Kinder geboren. Sowohl die Geburten, als auch die Puerperien verliefen glatt. Eintritt der letzten Periode am 1. März 1888. Während der Schwangerschaft merkte Patientin, dass das Kind oft die Lage änderte.

Am 14. December erfolgte plötzlich um 5 Uhr Früh der Blasensprung, ohne dass Wehen vorausgegangen wären, und da diese auch nach dem Wasserabfluss nicht eintraten, ging Patientin tagsüber ihrer häuslichen Beschäftigung nach. Gegen Abend stellten sich schmerzhafte Wehen ein, die um 10 Uhr die grösste Intensität erreichten. Eine herbeigerufene Hebamme veranlasste die Ueberführung der Patientin in die Gebäranstalt. Während des Transportes hörten die Wehen ganz auf.

Patientin gross, kräftig; das Becken normal. Puls klein, frequent; Temperatur normal. Respiration beschleunigt. Leichte Cyanose bei Anämie. Singultus.

Abdomen druckempfindlich. Uterustumor gross, breit, deutlich quergestellt. Bauchdecken bei leisester Berührung so gespannt, dass man nichts durchtasten kann. Aus der Vulva hängt der vorgefallene, angeschwollene rechte Arm der Frucht heraus. Herztöne nirgends zu hören. Vagina weit, schlaff, Muttermund verstrichen, die rechte Schulter im Eingang.

Nach eingeleiteter Narkose ist der Kopf deutlich im linken Hypochondrium tastbar. Mit der linken Hand gelingt die Wendung auf den Fuss spielend leicht, auch die sofort angeschlossene Extraction bietet keine Schwierigkeiten dar. Die Placenta folgt gleich auf leichten Zug an der Nabelschnur.

Die Frucht todt, 3700 *gr* schwer, 52 *cm* lang.

15. December, 8 Uhr Morgens. Temperatur normal, Abdomen sehr stark aufgetrieben, gespannt. Häufiges Aufstossen und Erbrechen gelblichgrüner Massen. Puls kaum fühlbar.

Bei einer neuerlichen Untersuchung liess sich in der linken Collumwand ein nach auf- und rückwärts laufender penetrirender Riss nachweisen.

Gründliche Reinigung der Vagina mit 1‰ Thymollösung. Jodoformdocht.

---

[1]) Dieser Fall wurde in der Sitzung der geb.-gyn. Gesellschaft vom 22. Jänner 1889 von meinem Freunde Dr. Lihotzky vorgestellt.

Der Wundverlauf war vollkommen glatt und lässt sich gegenwärtig (22. Januar 1889) nur eine feste Narbe nachweisen.

Der Uterus gut involvirt, nirgends fixirt.

VII. Gesichtslage. Wendungsversuche. Complete Cervixruptur. Keine Drainage. Tod an citeriger Peritonitis am vierten Tage.

Unter Prot.-Nr. 2556 wurde die 36jährige Seehstgebärende S. W. am 16. December 1888 auf die zweite Gebärklinik aufgenommen.

Patientin gab an, fünf lebende Kinder geboren zu haben und sollen alle bei der Geburt sehr gross gewesen sein. Seit 12. December klagt Patientin über ziehende Schmerzen im Kreuze. Kräftige Wehen stellten sich am 16. December, gegen 7 Uhr Morgens ein, und erfolgte um 9 Uhr Vormittags der Blasensprung. Mit dem Fruchtwasser ging etwas Blut ab.

Ausserhalb der Anstalt wurden Entbindungsversuche vorgenommen, die nach Angabe der Kranken im Eingehen mit der Hand in die Vagina bestanden haben sollen. Erst als diese nicht zum Ziele führten, wurde Patientin in die Anstalt gebracht.

Stat. praes. 2 Uhr Nachmittags am 16. December 1888: Patientin ziemlich gross, schlecht genährt, auffallend blass. Gesichtsfarbe fahl, Lippen cyanotisch. Temperatur 38·5. Radialpuls kaum zu fühlen, Carotidenpuls 120. Die Kranke ist sehr erschöpft, stöhnt. Respiration oberflächlich, rasch. Uterustumor gross, Bauchdecken sehr dünn, weite Diastase der Recti. Rücken der Frucht nach rechts, kleine Theile links vorne, ausserordentlich deutlich durch den dünnwandigen Uterus und die Bauchdecken tastbar. Epigastrium druckempfindlich.

Vulva weit, klaffend, in derselben das stark angeschwollene Gesicht mit dem Kinne nach links vorne sichtbar.

Keine Herztöne zu hören.

Die Extraction mit der Zange gelingt sehr leicht. Nach Durchtritt des Rumpfes folgt unmittelbar die früher gelöste Placenta, ohne dass vorher Zeit zur Abnabelung gewesen wäre. Kind todt, 4050 *gr* schwer, 54 *cm* lang.

Struma congenita. Uterus contrahirt sich gut. Eine venöse Blutung aus einem oberflächlichen rechtsseitigen Scheidenriss wird durch Umstechung gestillt. Wegen starken Collapses eine Moschusinjection und innerlich Cognac.

17. December. Starker Meteorismus. Uterus bis zum Nabel reichend. Abdomen sehr druckempfindlich. Puls etwas kräftiger. Gegen Mittag Erbrechen. Eispillen mit Spir. aeth. sulf. und Tinct. opii. aa.

18. December. Temperatur 38·5. Puls klein, 128. Hautfarbe entschieden icterisch, Augen halonirt. Zeitweiliges Aufstossen. Chamillenklysma.

Abgang von Flatus. Respiration oberflächlich, rasch (60 in der Minute). Abdomen stark aufgetrieben, tympanitisch, ausserordentlich druckempfindlich.

19. December. Temperatur 38·2. Zunehmender Collaps. 11 Uhr Nachts Exitus letalis.

Bei der am 20. December vorgenommenen Section (Professor Kundrat) fand man in der Bauchhöhle vertheilt im Ganzen über einen Liter einer blutig-eiterigen, stark getrübten, missfärbigen Flüssigkeit. Das Peritoneum parietale mit blutig imbibirten fibrinösen Exsudatmembranen überkleidet, stark injicirt. Das Peritoneum viscerale mit fibrinösen Flocken bedeckt. Leber schlaff, weich. Milz gross, ziemlich weich.

Das Zellgewebe der hinteren Bauchwand bis zu den Nieren hinauf serös-eiterig infiltrirt. Nieren geschwellt, erweicht.

Uteruskörper kindskopfgross, kugelig, an seiner vorderen Wand mit dem Peritoneum parietale verklebt. Das Peritoneum von der linksseitigen Uterushälfte bis auf die Umschlagsstelle auf die Blase abgelöst. Zwischen Uterus und dem linken Lig. teres ein Spalt, innerhalb dessen die suffundirte Muskulatur des Uterusrandes blossliegt. Durch diesen Spalt gelangt man in ein Cavum, das bis nahe an den Beckenboden und den linken Darmbeinteller reicht und von zerwühltem Zellgewebe begrenzt ist. Nach diesem Cavum klafft der Uterus mit einem Spalt, der 7 *cm* lang vom Rande der Portio, diese freilassend, die linke Cervixwand und das untere Uterussegment durchsetzt. Corpus uteri ziemlich stark, contrahirt, in seinen Wandungen 4 bis 5 *cm* dick, innen von einer ziemlich dicken Deciduaschicht ausgekleidet, in welcher an der vorderen Wand zahlreiche, thrombosirte Venenstümpfe sichtbar sind. Unteres Uterussegment und Cervix schlaff, erweitert. Orificium scharfrandig nicht eingerissen.

Diagnose: Peritonitis purulenta diffusa ex ruptura cervicis uteri traumatica.

Es fällt auf, dass in diesem Falle die Ruptur auf jener Seite ihren Sitz hatte, wo das Kinn war, während doch die Risse auf der Seite des Scheitels bei Gesichtslage vorzukommen pflegen. Dieser Umstand, verbunden mit der Thatsache, dass innere Manipulationen behufs Entbindung vorgenommen wurden (offenbar Wendungsversuche), spricht für die Annahme, dass der Riss manuell erzeugt wurde. Wie der Sectionsbefund lehrte, war auch das Zellgewebe unter dem Peritoneum in weitem Umkreise zerwühlt.

Trotzdem ist der Kopf mit dem Gesichte bis auf den Beckenboden gelangt, und vielleicht wäre bei noch längerem Zuwarten die Geburt spontan erfolgt. Bandl, Moosberg, Dixon, Stadfeld und Andere berichten über solche Fälle.

Da Patientin in einem sehr erschöpften Zustande auf die Klinik kam, wurde sie nach der Geburt keiner weiteren inneren Untersuchung

unterzogen. Ausser einer Vaginalirrigation wurde nichts anderes vorgenommen. Es lag auch kein Grund einer inneren Untersuchung vor, da damals kein Verdacht einer Uterusruptur bestanden hat. Erst der enorme Meteorismus, wie er als Begleiterscheinung der completen Rupturen auftritt und als Symptom für die Stellung der Diagnose mit Erfolg verwerthet werden kann, führte zur Vermuthung, dass eine Ruptur bestehen dürfte.

Es war aber zu dieser Zeit die schwere septische Infection des Peritoneums so manifest, dass man sich lediglich auf die Hebung des Kräftezustandes beschränkte. Wie Recht man daran that, lehrte die Section.

Weder die Laparotomie mit der Bauchtoilette, noch die Drainage hätten hier etwas vermocht.